

EHRlichiosis AND DEMODICOSIS IN BALI LOCAL DOG**Ehrlichiosis dan demodekosis pada anjing lokal bali****Muhammad Farhan Al Ma'arif¹, Putu Devi Jayanti^{2*}, I Gede Soma³**¹Mahasiswa Pendidikan Profesi Dokter Hewan, Fakultas Kedokteran Hewan, Universitas Udayana, Jl. PB. Sudirman, Sanglah, Denpasar, Bali, Indonesia, 80234;²Laboratorium Diagnosis Klinik, Patologi Klinik, dan Radiologi Veteriner, Fakultas Kedokteran Hewan, Universitas Udayana, Jl. PB. Sudirman, Sanglah, Denpasar, Bali, Indonesia, 80234;³Laboratorium Ilmu Penyakit Dalam Veteriner, Fakultas Kedokteran Hewan, Universitas Udayana, Jl. PB. Sudirman, Sanglah, Denpasar, Bali, Indonesia, 80234.*Corresponding author email: putudevijayanti@unud.ac.id

How to cite: Ma'arif MFA, Jayanti PD, Soma IG. 2024. Ehrlichiosis and demodicosis in bali local dog. *Bul. Vet. Udayana*. 16(1): 101-112. DOI: <https://doi.org/10.24843/bvu.v16i1.62>

Abstract

Ehrlichiosis is a zoonotic disease caused by infection with intracellular bacteria *Ehrlichia* sp. which can be transmitted by ticks. Demodicosis is a parasitic disease caused by the mite *Demodex* sp. which has a predilection for the dermis, hair follicles, and sebaceous glands. A male local breed dog aged approximately 2 years with a body weight of 8 kg came with complaints of hair loss and high intensity itching with a scale of 8/10. The results of clinical examination showed alopecia, scale, and erythema almost all over the body accompanied by tick infestations found on the back, anemic mucosa, left prescapular lymph nodes and left popliteus experienced swelling. Hematological examination showed macrocytic hypochromic anemia, leukocytosis, lymphocytosis, granulocytosis, and thrombocytopenia. Blood smear and serology examination showed *Ehrlichia* sp. infection while deep skin scrapping examination showed *Demodex* sp. infection. Based on the anamnesis, physical examination and laboratory examination, the case of the dog suffering from ehrlichiosis accompanied by demodecosis. The therapy given was in the form of doxycycline, ivermectin, diphenhydramine, vitamin B complex, and bath therapy with sulfur soap. Observation of therapy on the 14th day provided clinical improvement in terms of reducing itching intensity, *Demodex* sp. infection intensity, and hematological parameters. On the 28th day of the last treatment, the dog's body condition was getting better, new hair started to grow and the body condition score increased. Dogs should be given food rich in nutrients such as liver, meat and egg yolks, as well as providing nutritional supplements to speed up the dog's recovery.

Keywords: Demodicosis; dog; ehrlichiosis

Abstrak

Ehrlichiosis adalah penyakit zoonosis yang disebabkan oleh infeksi bakteri intraseluler *Ehrlichia* sp. yang dapat ditularkan oleh caplak. Demodekosis adalah penyakit parasit yang disebabkan oleh tungau *Demodex* sp. yang berpredileksi pada lapisan kulit dermis, folikel rambut, dan kelenjar sebaceous. Seekor anjing ras lokal jantan berumur kurang lebih 2 tahun dengan bobot badan 8 kg datang dengan keluhan rambut rontok dan gatal-gatal dengan intensitas tinggi dengan skala 8/10. Hasil pemeriksaan klinis menunjukkan adanya alopecia, scale, dan eritema hampir di seluruh badan disertai infestasi caplak ditemukan pada bagian punggung, mukosa anemis, limfonodus *prescapularis sinistra* dan *popliteus sinistra* mengalami pembengkakan. Pemeriksaan hematologi menunjukkan anemia makrositik hipokromik, leukositosis, limfositosis, granulositosis, dan trombositopenia. Pemeriksaan

ulas darah dan serologi menunjukkan adanya infeksi *Ehrlichia sp.*. Sedangkan pemeriksaan *deep skin scrapping* menunjukkan infeksi *Demodex sp.* Berdasarkan anamnesis, pemeriksaan fisik, dan pemeriksaan laboratorium, maka anjing kasus menderita ehrlichiosis disertai demodecosis. Terapi yang diberikan berupa doxycycline, ivermectin, diphenhydramine, vitamin B kompleks, dan terapi mandi dengan sabun sulfur. Observasi terapi pada hari ke-14 memberiksan perbaikan klinis dari segi penurunan intensitas gatal, intensitas infeksi *Demodex sp.*, dan parameter hematologi. Hari ke-28 saat pengobatan terakhir kondisi tubuh anjing semakin membaik, mulai tumbuh rambut baru serta kenaikan *body condition score*. Anjing harus diberikan pakan kaya nutrisi seperti hati, daging, dan kuning telur, serta memberikan suplemen nutrisi untuk mempercepat pemulihkan keadaan anjing.

Kata kunci: Anjing; ehrlichiosis; demodekosis

PENDAHULUAN

Ehrlichia sp. merupakan salah satu agen parasit darah yang sering menyerang anjing. *Ehrlichia* merupakan bakteri gram negatif yang termasuk dalam famili *Anaplasmataceae*. Spesies penting dari genus *Ehrlichia* adalah *E. canis*, *E. ewingii*, dan *E. chaffeensis* (Barman *et al.*, 2014). Pada inang vertebrata, bakteri intraseluler obligat ini bereplikasi di dalam neutrofil, monosit, makrofag, dan vakuola intrasitoplasma eritrosit membentuk mikrokoloni yang dikenal sebagai morula dan menyebabkan infeksi pada manusia dan beberapa spesies hewan domestik dan hewan liar (Dumler *et al.*, 2001; Benevenuto *et al.*, 2017). Ehrlichiosis dapat menyerang anjing pada semua umur, dan semua jenis ras anjing (Procajlo *et al.* 2011). Ehrlichiosis pada anjing merupakan penyakit yang ditularkan melalui vektor yang disebut *canine vectorborne disease* (CVBD). Manifestasi klinis dari penyakit ini dapat terjadi secara akut, subklinis, dan kronis. Secara umum gejala klinis yang dapat muncul adalah demam, anoreksia, kelemahan, epistaksis, limfadenopati, hingga edema pada bagian tubuh tertentu (Kottadamane *et al.* 2017).

Sementara itu demodekosis adalah penyakit parasit yang disebabkan oleh perkembangbiakan tungau *Demodex sp.* (Reddy *et al.*, 2014) dengan tempat predileksi pada lapisan kulit dermis, folikel rambut, dan kelenjar sebaceous (Toops *et al.*, 2010). *Demodex* ditularkan dari induk ke anak anjing dalam waktu dua hingga tiga hari setelah melahirkan (Gortel, 2006). Terdapat tiga spesies *Demodex* yang dapat menginfeksi anjing yaitu *D. canis*, *D. cornei*, dan *D. injai*. Tungau *D. canis* dan *D. injai* ditemukan pada folikel rambut, kelenjar *sebaceous*, dan saluran *sebaceous*, sedangkan, *D. cornei* ditemukan pada lapisan superfisial *stratum corneum* di seluruh lapisan kulit (Sivajothi *et al.*, 2015). Berdasarkan distribusi lesi, demodekosis dapat dibedakan menjadi demodekosis yang bersifat lokal dan general/umum (Kumari *et al.*, 2018). Tanda klinis demodekosis adalah pada kulit terjadi *alopecia*, *scale*, eritema, disertai pruritus dan nyeri jika ada infeksi sekunder. Pada demodekosis lokal lesi biasanya muncul pada daerah kepala, kaki depan, hidung, ekor dan beberapa anjing ada juga yang terserang hanya di daerah telapak kaki dan telinga saja. Sedangkan demodekosis general, lesi terdapat hampir di seluruh tubuh dan biasanya disertai dengan infeksi sekunder. Infeksi yang terjadi pada folikel rambut dapat menyebabkan pembentukan abses dengan akumulasi nanah dan juga menyebabkan jaringan nekrotik (Budiartawan dan Batan, 2018).

Sebelumnya, kejadian ehrlichiosis disertai demodekosis lokal pernah dilaporkan menyerang anjing (Florez *et al.*, 2020). Adapun tujuan dari penulisan ini ialah untuk mengetahui metode diagnosis dan keberhasilan terapi pada anjing lokal bali yang terinfeksi *Ehrlichia spp.* dan *Demodex spp.*

METODE PENELITIAN

Sinyalemen dan Anamnesis

Hewan kasus merupakan seekor anjing ras lokal Bali bernama Bubbie berjenis kelamin jantan, belum disteril, dan berumur kurang lebih 2 tahun. Anjing memiliki bobot badan 8 kg dengan warna rambut hitam. Pemilik hewan melaporkan bahwa anjing peliharaannya mengalami rambut rontok, kulit bersisik, dan kulit kemerahan di seluruh badan disertai gatal sejak 5 bulan terakhir. Pada tubuh anjing juga banyak ditemukan caplak. Berdasarkan keterangan pemilik, anjing pernah memiliki infestasi caplak yang tinggi setelah dititipkan kepada kerabat pemilik sekitar satu tahun yang lalu. Infestasi caplak berkurang setelah pemilik membawa anjingnya ke dokter hewan dan diberikan injeksi obat antiparasit sebanyak satu kali (nama obat tidak disebutkan). Anjing dimandikan seminggu sekali sejak mengalami kerontokan rambut dan gatal menggunakan *shampoo* anjing komersil. Anjing memiliki nafsu makan yang baik dengan pemberian pakan berupa nasi dan kepala ayam. Hewan dipelihara di halaman belakang rumah dengan cara diikat menggunakan tali (tidak dikandangkan). Buang air besar dan buang air kecil anjing normal. Anjing belum pernah menerima vaksin dan belum pernah diberikan obat cacing.

Pemeriksaan Klinis

Pemeriksaan fisik yang dilakukan meliputi suhu tubuh, frekuensi degup jantung, frekuensi pulsus, frekuensi respirasi, *body condition score* (BCS), dan *capillary refill time* (CRT), inspeksi terhadap kelima mukosa yaitu konjungtiva, hidung, mulut, anus, dan vulva, dilakukan palpasi pada *limfonodus* serta tingkat kegatalan hewan dengan cara mengamati seberapa sering hewan tersebut menggaruk selama pemeriksaan. Dilakukan inspeksi secara menyeluruh untuk melihat lesi yang ada pada anjing kasus. Pemeriksaan klinis dengan cara inspeksi, palpasi dan auskultasi pada sistem organ pencernaan, respirasi, urogenital, sirkulasi, neuromuskular.

Pemeriksaan Hematologi Rutin

Pemeriksaan hematologi dilakukan dengan cara mengambil darah segar dari vena *cephalica* sebanyak 1 ml, kemudian dimasukkan ke dalam tabung yang mengandung *Ethylenediamine tetra-acetic acid* (EDTA). Pemeriksaan hematologi rutin terhadap sampel darah anjing dilakukan menggunakan mesin *automatic hematology analyzer* (Licare CC-3200, PT. Aerocom Global Sejahtera, Jakarta Barat, Indonesia).

Pemeriksaan Ulas Darah

Pembuatan preparat ulas darah dengan cara meneteskan 1 tetes kecil darah segar pada satu sisi gelas obyektif. Kemudian salah satu sisi gelas obyektif yang lain ditempatkan pada ujung gelas dengan membentuk sudut 30° – 45°. Gelas objek kedua ditarik sampai menyentuh tetes darah dan dibiarkan menyebar sepanjang tepi gelas objek kedua. Gelas objek kedua didorong ke sepanjang permukaan gelas objek pertama sehingga terbentuk lapisan darah tipis dan merata. Hasil ulas darah kemudian diwarnai dengan metode pewarnaan Giemsa. Preparat ulas darah kemudian diamati di bawah mikroskop cahaya dengan perbesaran 100 kali dan 400 kali.

Pemeriksaan Rapid Test Kit

Pemeriksaan serologi terhadap sampel serum dilakukan menggunakan *rapid test kit* untuk parasit darah canine *heart worm*, *babesia*, *anaplasma*, dan *ehrlichia* (A Pet Care®, S&C Biotech Co. Ltd., China) dengan sensitivitas 90%. Sebanyak 3 tetes serum anjing diteteskan ke lubang rapid test menggunakan pipet. Kemudian 3 sampai 5 tetes larutan buffer ditambahkan ke dalam lubang. Hasil dapat dibaca 5 sampai 10 menit kemudian.

Pemeriksaan *Deep Skin Scrapping*

Sampel *deep skin scrapping* (kerokan kulit) diambil dari tiga titik yang berbeda pada kulit yang mengalami lesi. Deep skin scraping dilakukan dengan menggunakan pisau bedah. Persiapan yang dilakukan adalah kulit yang mengalami lesi dipijat dengan jari sebanyak sepuluh kali dan dilanjutkan melakukan kerokan pada kulit sampai muncul titik-titik darah. Sampel ditempatkan pada glass object dan ditetaskan minyak mineral. Sampel kulit diratakan kemudian ditutupi dengan *cover glass* dan diamati di bawah mikroskop dengan perbesaran 100× dan 400× (Saridomichelakis *et al.*, 2007).

Diagnosis dan Prognosis

Berdasarkan anamnesis, pemeriksaan fisik, dan pemeriksaan laboratorium, maka anjing kasus menderita ehrlichiosis disertai demodecosis dengan prognosis fausta.

Terapi

Anjing kasus diberikan terapi kausatif dengan *doxycyclin* (Doxycycline Dexta[®], PT. Dexa-Medica, Indonesia) dengan dosis terapi 10 mg/kg BB secara oral, dua kali sehari, selama 28 hari untuk ehrlichiosis. Sedangkan *ivermectin* (Wormectin[®], PT. Medion, Indonesia) dengan dosis terapi 0,4 mg/kg BB dan *diphenhydramine* (Veterdryl[®], PT. Duta Kaisar Pharmacy, Indonesia) dengan dosis terapi 1 mg/kg BB, secara subkutan, satu minggu sekali selama 4 minggu untuk demodekosis. Terapi suportif yang diberikan berupa vitamin B kompleks (Livron B-Plex[®], PT. Phapros, Indonesia) 1 tablet/hari secara oral, 1 tablet sehari, selama 10 hari. Terapi suportif lainnya untuk mengatasi demodekosis adalah terapi mandi dengan sabun sulfur 10% (JF Sulfur[®], PT. Galenika, Indonesia), 1 minggu 2 kali.

HASIL DAN PEMBAHASAN

Hasil

Pemeriksaan Klinis

Berdasarkan pemeriksaan klinis diperoleh data berupa suhu tubuhnya normal 39,2, frekuensi degup jantung 160 kali/menit, frekuensi pulsus 156 kali/menit, frekuensi respirasi 36 kali/menit, *body condition score* (BCS) 2 dari 5, dan *capillary refill time* (CRT) kurang dari 2 detik. Hewan terlihat mengalami gatal dengan skor pruritus 8 dari 10. Pemeriksaan fisik kulit ditemukan lesi primer dan lesi sekunder hampir di seluruh tubuh. Lesi primer yang ditemukan berupa *scale*, eritema, dan hiperpigmentasi. Sedangkan lesi sekunder berupa krusta dan *alopecia*. Infestasi caplak *Rhipicephalus sanguineus* ditemukan pada bagian punggung dan terdapat luka bekas garukan dengan darah yang mengalir pada bagian kepala dan leher. Pemeriksaan pada mukosa konjungtiva, hidung, mulut, anus, dan vulva terlihat anemis. Palpasi pada *limfonodus prescapularis sinistra* dan *popliteus sinistra* mengalami pembengkakan. Pemeriksaan klinis pada sistem organ pencernaan, respirasi, urogenital, sirkulasi, neuromuskular, dan mata normal (Gambar 1).

Pemeriksaan Hematologi Rutin

Hasil pemeriksaan hematologi rutin menunjukkan bahwa anjing mengalami anemia makrositik hipokromik, leukositosis, limfositosis, granulositosis, dan trombositopenia. Hasil pemeriksaan hematologi disajikan pada Tabel 1.

Pemeriksaan Ulas Darah

Hasil pemeriksaan ulas darah (Gambar 2) ditemukan titik bulat atau *intracytoplasmic body* pada monosit menunjukkan adanya agen *Ehrlichia sp.* pada anjing.

Pemeriksaan *Rapid Test Kit*

Hasil pemeriksaan tes kit (Gambar 3) menunjukkan hasil positif mengandung antibodi *Ehrlichia sp.* ditunjukkan dengan munculnya garis merah pada sampel darah anjing kasus (T) selain kontrol positif (C).

Pemeriksaan *Deep Skin Scrapping*

Hasil pemeriksaan mikroskopis *deep skin scrapping* (Gambar 4) menunjukkan adanya infestasi *Demodex sp.* dengan jumlah 6 sampai 8 tungau per lapang pandang dengan perbesaran 400× pada tubuh anjing. Diagnosis demodekosis didasarkan pada temuan lebih dari tiga tungau *Demodex* dewasa yang hidup dari tiga atau lebih kerokan kulit atau dari lesi yang berukuran > 100 cm² (Huang dan Lien, 2013).

Pembahasan

Setelah dilakukan anamnesis, pemeriksaan fisik, dan pemeriksaan laboratorium anjing kasus didiagnosis menderita ehrlichiosis dan demodekosis. Pada pemeriksaan klinis kelainan yang ditemukan berupa kepuatan pada mukosa (konjungtiva, hidung, mulut, anus, dan vulva), Lesi primer pada kulit yang ditemukan berupa *scale*, eritema, dan hiperpigmentasi. Sedangkan lesi sekunder pada kulit berupa krusta dan *alopecia*. Infestasi caplak *Rhipicephalus sanguineus* ditemukan pada bagian punggung dan terdapat luka bekas garukan pada bagian kepala dan leher, serta pembengkakan pada limfonodus prescapularis sinistra dan popliteus sinistra. Caplak *Rhipicephalus* dapat berperan sebagai vektor penyakit ehrlichiosis pada anjing (Beall *et al.*, 2012; Kelly *et al.*, 2013; Koh *et al.* 2016).

Ehrlichiosis merupakan penyakit multisistemik yang bermanifestasi dalam bentuk akut, subklinis, atau kronis. Kejadian akut terjadi antara 2-4 minggu, sementara subklinis antara beberapa bulan hingga tahunan. Penyakit akut ditandai oleh demam tinggi, depresi, kelesuan, anoreksia, limfadenopati, splenomegali, dan kecendrungan terjadinya hemoragik seperti petekie kulit, ekimosis, dan epistaksis (Erawan, 2017). Menurut Procajlo *et al.* (2011) gangguan hemostasis merupakan gangguan yang paling umum dapat terlihat pada kejadian ehrlichiosis akut akibat jumlah trombosit yang sangat rendah (trombositopenia). Menurut Harrus dan Warner (2011) selama tahap akut, trombositopenia sedang sampai berat adalah temuan hematologis yang khas. Gangguan hemostasis yang dapat ditunjukkan misalnya adanya epistaksis baik itu epistaksis unilateral atau bilateral, estravaskulasi pada anterior chamber mata, darah pada urin ataupun feses, dan *ptechie* pada mukosa. Pada kasus ini gangguan hemostasis yang teramati adalah adanya darah yang terus mengalir pada luka bekas garukan.

Pemeriksaan hematologi rutin menunjukkan bahwa anjing kasus mengalami anemia makrositik hipokromik, trombositopenia, leukositosis, dan limfositosis. Pada kasus ini, nilai hemoglobin mengalami penurunan. Bottari *et al.* (2016) berhipotesis bahwa rendahnya nilai hemoglobin pada anjing yang terinfeksi *E. canis* disebabkan karena bakteri tersebut menggunakan zat besi (Fe) untuk kelangsungan hidupnya sehingga mengurangi kadar Fe pada hewan yang terinfeksi selama fase akut. Jenis anemia tersebut merupakan anemia regeneratif yang dapat disebabkan karena adanya hemoragi atau hemolisis karena trombositopenia yang diamati dalam kasus ini (Harrus dan Warner, 2011). Hal tersebut juga sejalan dengan temuan klinis yaitu adanya darah yang mengalir dari luka akibat garukan anjing. Derajat trombositopenia kategori sedang sampai berat adalah temuan hematologis yang khas pada kasus ehrlichiosis (Harrus dan Warner, 2011). Pada fase kronis, trombositopenia biasanya parah disertai dengan anemia dan leukopenia yang jelas (Harrus dan Warner, 2011). Tetapi bila mengacu pada hasil penelitian yang dilakukan oleh Kottadamane *et al.*, (2017), anjing penderita ehrlichiosis tidak selalu mengalami leukopenia. Temuan yang paling umum diamati pada anjing penderita ehrlichiosis adalah

anemia, leukositosis, neutropenia, limfopenia, trombositopenia, eosinofilia (Kottadamane *et al.*, 2017)

Pada pemeriksaan ulas darah menunjukkan adanya *intracytoplasmic body* pada monosit. Menurut Harrus dan Warner (2011) ehrlichiosis dapat dideteksi dengan mikroskop cahaya sebagai *intracytoplasmic body* (morula) yang khas di dalam monosit dalam apusan darah. Untuk meneguhkan diagnosis, maka dilakukan pemeriksaan serologis dengan menggunakan test kit yang dapat mendeteksi antibodi terhadap *Ehrlichia sp.* Uji serologi merupakan salah satu uji yang paling sesuai untuk mengkonfirmasi diagnosis anjing menderita ehrlichiosis (Nakaghi *et al.*, 2008). Hasil positif pada kasus ini menunjukkan adanya antibodi terhadap *Ehrlichia sp.* dalam serum anjing., sehingga anjing kasus didiagnosis menderita ehrlichiosis.

Pada pemeriksaan *deep skin scrapping* ditemukan infestasi tungau *Demodex sp.* *Demodex* tidak menyebabkan demodekosis selama sistem kekebalan kulit dan populasi *Demodex* seimbang (Mueller *et al.*, 2012). Sistem kekebalan kulit yang menurun memungkinkan tungau *Demodex* masuk ke dalam lapisan korneum kulit sampai memasuki akar-akar rambut serta kelenjar *sebaceous* dan berkembang biak di kelenjar *sebaceous*. Akar rambut menjadi mati dan menyebabkan kerontokan rambut (Widodo *et al.*, 2011). Tanda-tanda klinis demodekosis berkembang tergantung pada tingkat perkembangbiakan tungau. Lesi kulit sering dimulai dari wajah dan kaki depan dan dapat berkembang hingga memengaruhi bagian tubuh lain (Mueller *et al.*, 2012). Pruritus dapat disebabkan karena infeksi tungau *Demodex*, saliva caplak, ataupun infeksi sekunder oleh bakteri atau jamur (Rangsan dan Arkom, 2010; Jin *et al.*, 2022).

Pengobatan yang digunakan untuk mengatasi infeksi *Ehrlichia sp.* adalah antibiotika *doxycycline*. *Doxycycline* adalah obat dari golongan tetracycline yang merupakan bakteriostatik spektrum luas, yang berfungsi sebagai antibakteri, antiriketsia, antimikoplasma, dan antiklamidia (Akhtardanesh *et al.*, 2011). *Doxycycline* bekerja dengan menghambat sintesis protein bakteri pada ribosomnya. Pengobatan penyakit ehrlichiosis dengan pemberian antibiotik *doxycycline* direkomendasikan selama 28 hari sehingga anjing dapat terbebas dari infeksi *Ehrlichia sp.* (Fourie *et al.*, 2015).

Ivermectin makrolida berasal dari *Streptomyces avermitilis* dan merupakan campuran dari dua *ivermectin* yang dimodifikasi secara kimia dengan kandungan *22,23-dihydroivermectin-B1a* sebesar 80% dan *22,23-dihydroivermectin-B1b* sebesar 20% (Gonzalez *et al.*, 2009). *Ivermectin* merupakan obat antiparasit berspektrum luas yang dapat mengatasi infeksi arthropoda dan nematoda. *Ivermectin* bekerja melepas *Gamma Amino Butyric Acid* yang mencegah *neurotransmitter* sehingga menyebabkan paralisis pada arthropoda dan nematoda (Riviere dan Papich, 2018). Dalam kasus ini ivermectin digunakan untuk mengatasi infestasi caplak Rhipicephalus sebagai vektor ehrlichia dan tungau *Demodex* penyebab demodekosis. *Ivermectin* tidak dapat membunuh telur tungau *demodex*, sehingga harus dilakukan berulang sesuai dengan interval dan dosis. Interval terapi yang dianjurkan adalah antara 7-14 hari sampai hewan dinyatakan sembuh dari ektoparasit (Sardjana, 2012). Pada kasus ini pengulangan pemberian *ivermectin* dilakukan setiap 7 hari. Dalam jaringan kulit, ivermectin mencapai konsentrasi tertinggi selama 8 hari pertama setelah pemberian obat. *Ivermectin* memiliki konsentrasi tertinggi pada lapisan dermis dan epidermis. Dermis merupakan lapisan kulit dengan suplai vaskular terbesar sehingga menjadi tempat pertukaran senyawa antara darah dan jaringan termasuk obat. *Ivermectin* bekerja apabila ektoparasit memakan atau terpapar cairan tubuh yang mengandung senyawa obat tersebut (Riviere dan Papich, 2018).

Hewan kasus juga diberikan pengobatan dengan dimandikan menggunakan sabun yang memiliki kandungan sulfur 10%. Sulfur mempunyai sifat mudah mengalami sublimasi. Ketika menyublim sulfur akan berikatan dengan ion hidrogen dan membentuk hidrogen sulfida. Hidrogen sulfida bersifat sangat beracun. Jika arthropoda mengingesti sulfur maka akan

terbentuk *polythionic acid* yang juga bersifat racun bagi artropoda tersebut. Sulfur juga efektif untuk membunuh tungau dikarenakan mempunyai sifat panas (Zaelany *et al.*, 2017). Sulfur memiliki efek keratolitik. Efek keratolitiknya diperkirakan dimediasi oleh reaksi antara sulfur dan asam amino sistein pada keratinosit sehingga dapat melembutkan, melarutkan, dan melepaskan perlekatan antara korneosit (Adiguna, 2016). Pengobatan topikal menggunakan sulfur dapat diaplikasikan pada anjing yang menderita demodecosis dan memberikan hasil yang baik dalam mengurangi jumlah agen dan tingkat pruritus (Sakulpoy dan Sangvaranond, 2010).

Diphenhydramin adalah obat yang memiliki khasiat sebagai antihistamin. *Diphenhydramine* merupakan obat antihistamin H1 (AH1). AH1 memiliki efek yaitu menghambat histamin secara kompetitif pada reseptor H-1. AH-1 menghambat efek histamin pada pembuluh darah, bronkus, dan berbagai macam otot polos. AH-1 juga bermanfaat untuk mengobati reaksi hipersensitivitas atau keadaan lain yang disertai pelepasan histamin endogen yang berlebihan (Sjamsudin dan Dewoto, 2005). Penggunaan diphenhydramin pada kasus demodecosis adalah untuk mengatasi efek histamin seperti rasa gatal maupun alergi yang timbul akibat infeksi parasit *Demodex sp.* pada folikel rambut (Budiartawan dan Batan, 2018).

Penggunaan vitamin B kompleks berguna sebagai terapi suportif, vitamin B kompleks berperan penting dalam membantu sistem pencernaan, produksi energi, sirkulasi, hormon dan kesehatan secara keseluruhan. Vitamin B kompleks larut dalam air dan tidak disimpan dalam tubuh (Bellows dan Moore, 2012). Livron B-Plex[®] merupakan multivitamin penambah darah yang mengandung vitamin B1, vitamin B2, vitamin B6, vitamin B12, vitamin C, kalsium pantotenat, nikotinamida, asam folat, Besi (II) glukonat, tembaga sulfat, dan substansi hati kering. Multivitamin penambah darah umumnya mengandung 3 komponen utama yaitu zat besi, asam folat, dan vitamin B₁₂. Ketiga zat tersebut merupakan unsur nutrisi utama dalam pembentukan sel darah merah dan hemoglobin (Kurniawati, 2016). Pada kasus ini pemberian vitamin B kompleks berfungsi untuk memperbaiki kondisi anemia.

Observasi pada hari ke-7 pascaterapi eritema pada kulit dan intensitas gatal sudah mulai berkurang dengan skor pruritus 2 dari 10. Pada hari ke-14 pascaterapi dilakukan kembali *deep skin scrapping* untuk melihat perkembangan infeksi *Demodex sp.* Hasil pemeriksaan menunjukkan intensitas infeksi sudah berkurang. Untuk memperbaiki kondisi kulit dan rambut, terapi suportif tambahan berupa pemberian *fish oil* yang mengandung omega 3 dan omega 6 dilakukan. Hasil pemeriksaan ulas darah pada hari ke-14 menunjukkan tidak ditemukannya *intracytoplasmic body* pada leukosit anjing dan hasil pemeriksaan hematologi menunjukkan beberapa parameter sudah dalam rentang normal, namun anjing masih mengalami anemia (Tabel 1). Pemberian vitamin B kompleks (Livron B-Plex[®]) dilanjutkan untuk 10 hari ke depan untuk memperbaiki kondisi tubuh dan anemia. Hari ke-28 saat pengobatan terakhir kondisi tubuh anjing semakin membaik, mulai tumbuh rambut baru serta *body condition score* naik menjadi 3 dari 5.

SIMPULAN DAN SARAN

Simpulan

Berdasarkan anamnesis, pemeriksaan fisik, dan pemeriksaan laboratorium, maka anjing kasus menderita ehrlichiosis disertai demodecosis. Anjing kasus diberikan terapi *doxycyclin*, *ivermectin*, *diphenhydramine*, vitamin B kompleks, serta mandi dengan sabun sulfur. Evaluasi pada hari ke-14 menunjukkan eritema pada kulit dan intensitas pruritus pada anjing sudah sangat berkurang serta pemeriksaan hematologi, ulas darah, dan *deep skin scrapping* menunjukkan perbaikan hasil.

Saran

Pemilik disarankan untuk mengganti pakan kaya nutrisi seperti hati, daging, dan kuning telur, serta memberikan suplemen nutrisi untuk membantu memulihkan keadaan anjing. Pengendalian terhadap caplak dengan cara membersihkan lingkungan dan mengambil caplak yang menempel pada tubuh anjing secara rutin. Anjing juga disarankan sering diajak bermain untuk mengurangi stress yang menjadi salah satu penyebab demodekosis.

UCAPAN TERIMAKASIH

Penulis berterimakasih kepada seluruh staf pengampu koasistensi Ilmu Penyakit Dalam Veteriner, Fakultas Kedokteran Hewan, Universitas Udayana dalam memfasilitasi, membimbing dan mendukung penulis hingga studi laporan kasus ini dapat diselesaikan dan pemilik hewan kasus yang bersedia bekerja sama dalam proses pengobatan yang dilakukan.

DAFTAR PUSTAKA

- Adiguna, M.S. (2016). Dandruff Is That Pityriasis Amiantacea? *Kumpulan Makalah Symposium, National Symposium & Workshop Erythrosquamous Disorder*. Kelompok Studi Psoriasis Indonesia.
- Akhtardanesh, B., Ghanbarpour, R., & Sharifi, H. (2011). Comparative study of doxycycline and rifampin therapeutic effects in Subclinical Phase Of Canine monocytic ehrlichiosis. *Comp Clin Pathol*. 20: 461–465.
- Barman, D., Baishya, B.C., Sarma, D., Phukam, A., & Dutta, T.C. (2014). A case report of canine ehrlichia infection in a labrador dog and its therapeutic management. *Bangl. J. Vet. Med*. 12(2): 237-239.
- Beall, M.J., Alleman, A.R., Breitschwerdt, E.B., Cohn, L.A., Couto, C.G., Dryden, M.W., Guptill, L.C., Iazbik, C., Kania, S.A., Lathan, P., Little, S.E., Roy, A., Saylor, K.A., Stillman, B.A., Welles, E.G., Wolfson, W., & Yabsley, M.J. (2012). Seroprevalence of Ehrlichia canis, Ehrlichia chaffeensis and Ehrlichia ewingii in dogs in North America. *Parasites and Vectors*. 5: 1–11.
- Bellows, L., & Moore, R. (2012). *Water-soluble vitamins: B-complex and vitamin C*. Fort Collins: Colorado State University.
- Benevenuto, J.L., Dumler, J.S., Ogrzewalska, M., Roque, A.L.R., Mello, V.V.C., de Sousa, K.C.M., Gonçalves, L.R., D'Andrea, P.S., Lemos, E.R.S., Machado, R.Z., & Andre, M.R. (2013). Assessment of a quantitative 5' nuclease real-time polymerase chain reaction using groEL gene for Ehrlichia and Anaplasma species in rodents in Brazil. *Tick and Tick-Borne Disease*. 8: 646-656.
- Bottari, N.B., Crivellenti, L.Z., Borin-Crivellenti, S., Oliveira, J.R., Coelho, S.B., Contin, C.M., Tatsch, E., Moresco, R.N., Santana, A.E., Tonin, A.A., Tinucci-Costa, M., & Da Silva, A.S. (2016). Iron metabolism and oxidative profile of dogs naturally infected by Ehrlichia canis: Acute and subclinical disease. *Microb Pathog*. 92:26-29.
- Budiartawan, I.K.A., & Batan, I.W. (2018). Infeksi Demodex canis pada Anjing Persilangan Pomeranian dengan Anjing Lokal. *Indonesia Medicus Veterinus*. 7(5): 562-575.
- Dumler, J.S., Barbet, A.F., Bekker, C.P., Dasch, G.A., Palmer, G.H., Ray, S.C., Rikihisa, R., & Rurangirwa, F.R. (2001). Reorganization of genera in the families Rickettsiaceae and Anaplasmataceae in the order Rickettsiales: unification of some species of Ehrlichia with Anaplasma, Cowdria with Ehrlichia and Ehrlichia with Neorickettsia, descriptions of six new

- species combinations and designation of Ehrlichia equi and 'HGE agent' as subjective synonyms of Ehrlichia phagocytophila. *Int J Syst Evol Microbiol.* 51(6): 2145-2165.
- Erawan, I.G.M.K., Sumardika, I.W., Putra, I.G.A.G.P., & Ardana, I.B.K. (2017). Laporan Kasus: Ehrlichiosis Pada Anjing Kintamani Bali. *Indonesia Medicus Veterinus.* 6(1): 68-74.
- Florez, A.A., Rosas, A., & Pinilla, J.C. 2020. Canine ehrlichiosis associated to demodectic mange in a domestic dog: clinical case report. *Pubvet.* 14(7) :1-5.
- Fourie, J.J., Horak, I., Crafford, D., Erasmus, H.L., & Botha, O.J. (2015). The efficacy of a generic doxycycline tablet in the treatment of canine monocytic ehrlichiosis. *J of the South African Vet Ass.* 86(1): 1-10.
- Gonzalez, C.A., Sahagun, P.M.M., Peletz, M.J., Fernandez, N., Sierra, M., & Garcia, J.J. (2007). Bioavailability of a commercial formulation of ivermectin after subcutaneous administration to sheep. *Am. J. Vet. Res.* 68 (1): 101-106.
- Gortel, K. (2006). Update on canine demodicosis. *Veterinary Clinics of North America: Small Animal Practice.* 36(1): 229-241.
- Harrus, S., & Waner, T. (2011). Diagnosis of canine monocytotropic ehrlichiosis (Ehrlichia canis): An overview. *The Vet Journal.* 187: 292–296.
- Huang, H.P., & Lien, YH. (2013). Treatment of canine generalized demodicosis associated with hyperadrenocorticism with spot-on moxidectin and imidacloprid. *Acta Vet Scand.* 55(1): 40.
- Jin, L., Jiang, B.G., Yin, Y., & Lai, R. (2022). Interference with LTβR signaling by tick saliva facilitates transmission of Lyme disease spirochetes. *Proceedings of the National Academy of Sciences.* 199 (47).
- Kelly, P.J., Xu, C., Lucas, H., Loftis, A., Abete, J., Zeoli, F, Stevens, A., Jaegersen, K., Ackerson, K., Gessner, A., Kaltenboeck, B., & Wang, C. (2013). Ehrlichiosis, Babesiosis, Anaplasmosis and Hepatozoonosis in Dogs from St. Kitts, West Indies. *PloS ONE.* 8: e53450.
- Koh, F.X., Panchadcharam, C., & Tay, S.T. (2016). Vector-Borne Diseases in Stray Dogs in Peninsular Malaysia and Molecular Detection of Anaplasma and Ehrlichia spp. from Rhipicephalus sanguineus (Acari: Ixodidae) Ticks. *J Med Entomol.* 53(1): 183-7.
- Kottadamane, M.R., Dhaliwal, P.S., Singla, L.D., Bansal, B.K., & Uppal, S.K. (2017). Clinical and hematobiochemical response in canine monocytic ehrlichiosis seropositive dogs of Punjab. *Veterinary World.* 10: 255-261.
- Kumari, N., Kumar, A., Kala, S., Archana, & Singh, G.D. (2018). Case Study: Therapeutic Management of Generalized Demodicosis in a Female Rottweiler Dog. *International Journal of Current Microbiology and Applied Sciences.* 7: 3463-3466.
- Kurniawati, S. (2016). Perbandingan Kadar Fe(II) dalam Tablet Penambah Darah Secara Spektrofotometri UV-Vis Yang Dipreparasi Menggunakan Metode Destruksi Basah dan Destruksi Kering. *Skripsi.* Fakultas Matematika dan Ilmu Pengetahuan Alam, Intitut Teknologi Sepuluh Nopember. Surabaya.
- Mueller, R.S., Bensignor, E., Ferrer, L., Holm, B., Lemarie, S., Paradis, M., & Shipstone, M.A. (2012). Treatment of demodicosis in dogs: 2011 clinical practice guideliner. *Veterinary Dermatology.* 23(2): 86-e21

- Nakaghi, A.C.H., Machado, R.Z., Costa, M.T., André, M.R., & Baldani, C.D. (2008). Canine ehrlichiosis: clinical, hematological, serological and molecular aspects. *Ciência Rural*. 38: 766– 770.
- Procajlo, A., Skupien, E.M., Blandowski, M., & Lew, S. (2011). Monocytic Ehrlichiosis in dogs. *Polish Journal of Veterinary Sciences*. 14(3): 515-520.
- Rangsan, S., & Arkom, S. (2010). Canine Demodicosis caused by *Demodex canis* and short opisthosomal *Demodex cornei* in Shi Tzu dog from Bangkok Metropolitan Thailand. *Kasetsart Veterinarians*. 20(1): 1-5.
- Reddy, B.S., Kumari, K.N., Sivajothi, S., & Vankatasivakumar, R. (2014). Case Report: Dermatitis due to Mixed *Demodex* and *Sarcoptes* in Dogs. *Case Reports in Veterinary Medicine*. Pp. 1-4.
- Riviere, J.E., & Papich, M.G. (2018). *Veterinary Pharmacology and Therapeutics*. 10th Edition. Wiley-Blackwell. Hoboken.
- Sakulpoy, R., & Sangvaranond, A. (2010). Canine Demodicosis caused by *Demodex canis* and short opisthosomal *Demodex cornei* in Shi Tzu dog from Bangkok Metropolitan Thailand. *Kasetsart Veterinarian*. 20(1): 27-35.
- Sardjana, I.K.W. (2012). Pengobatan Demodekosis pada Anjing Di Rumah Sakit Hewan Pendidikan Fakultas Kedokteran Hewan Universitas Airlangga. *VetMedika Jurnal Klinik Veteriner*. 1(1): 9-14.
- Sivajothi, S., Sudhakara, R.B., & Rayulu, V.C. (2015). Demodicosis caused by *Demodex canis* and *Demodex cornei* in dogs. *Journal of Parasitic Diseases*. 39(4): 673-676.
- Sjamsudin, U., & Dewoto, H.R. (2005). *Histamin dan Anti Alergi dalam: Farmakologi dan Terapi Edisi IV*. Jakarta: Gaya Baru.
- Toops E., Blagburn B., Lenaghan S., Kennis R., MacDonald J., & Dykstra C. (2010). Extraction and Characterization of DNA from *Demodex canis*. *The International Journal of Applied Research in Veterinary Medicine*. 8(1): 31-43.
- Widodo, S., Sajuthi, D., Choliq, C., Wijaya, A., & Wulansari, R. (2011). *Diagnostik Klinik Hewan Kecil*. Edisi Pertama. Bogor. IPB Press. Pp. 10-11; 62.
- Zaelany, A.I., Astuti, I.S.W., & Sutejo, I.R. (2017). Comparison of the Effectiveness of 10% Sulfur Soap and 2-4 Ointment as Single Treatment and Combination on Scabies Disease. *Journal of Agromedicine and Medical Sciences*. 3(3): 19-23.

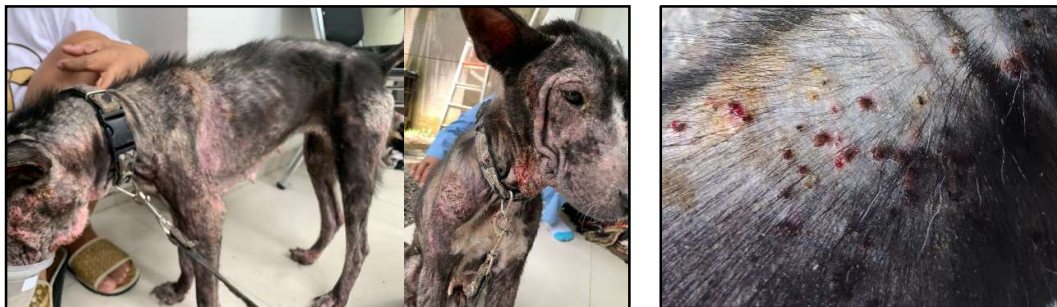Tabel

Tabel 1. Hasil pemeriksaan hematologi rutin anjing kasus

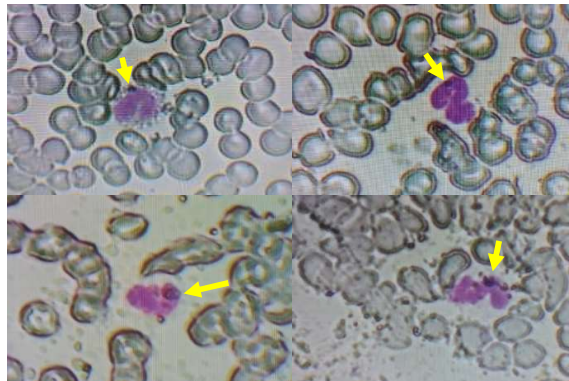
Parameter	Nilai Rujukan	Hasil			
		Sebelum Terapi	Keterangan	Setelah Terapi (Hari Ke-14)	Keterangan
WBC ($10^3/\mu\text{L}$)	6,0 – 17,0	25,0	Meningkat	13,2	Normal
Limfosit ($10^3/\mu\text{L}$)	0,8 – 5,1	9,4	Meningkat	4,5	Normal
Mid ($10^3/\mu\text{L}$)	0,0 – 1,8	1,6	Normal	0,8	Normal
Granulosit ($10^3/\mu\text{L}$)	4,0 – 12,6	14,0	Meningkat	7,9	Normal
RBC ($10^6/\mu\text{L}$)	5,50 – 8,50	4,11	Menurun	4,88	Menurun
HGB (g/dl)	110 – 190	81	Menurun	98	Menurun
MCHC (g/dl)	300 – 380	272	Menurun	280	Menurun
MCH (pg)	20,0 – 25,0	19,7	Menurun	20,0	Normal
MCV (fL)	62,0 – 72,0	72,5	Meningkat	71,6	Normal
HCT (%)	39,0 – 56,0	29,7	Menurun	34,9	Menurun
PLT ($10^3/\mu\text{L}$)	117 – 460	65	Menurun	247	Normal
PCT %	0,100 – 0,500	0,073	Menurun	0,306	Normal

Keterangan: WBC (*White Blood Cell*); RBC (*Red Blood Cell*); HGB (*Haemoglobin*); HCT (*Hematocrit*); MCV (*Mean Corpuscular Volume*); MCH (*Mean Corpuscular Haemoglobin*); MCHC (*Mean Corpuscular Haemoglobin Concentration*); PLT (*Platelet*); PDW (*Platelet Distribution Width*); MPV (*Mean Platelet Volume*); PCT (*Plateletcrit*).

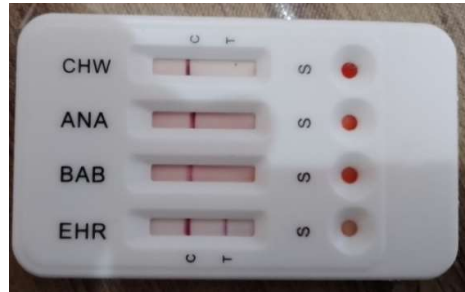
Gambar




Gambar 1. Kondisi anjing kasus (kiri) dengan infestasi caplak pada punggung (kanan).



Gambar 2. Hasil pemeriksaan ulas darah dengan pewarnaan Giemsa. Tampak adanya intracytoplasmic body (panah) pada monosit (Giemsa, 400 \times).



Gambar 3. Hasil pemeriksaan tes kit menunjukkan anjing positif mengandung antibodi Ehrlichia sp.



Gambar 4. Hasil pemeriksaan mikroskopis deep skin scrapping menunjukkan infeksi Demodex sp. pada anjing kasus.